BORRELIOSE UND FSME BUND DEUTSCHLAND
PATIENTENORGANISATION BUNDESVERBAND

Borreliose Wissen

aktuell

Nr. 38 € 8,50
Für Mitglieder und Förderer des Borreliose und FSME Bundes Deutschland e.V. kostenlos

- Diagnostik
- Therapie
- Forschung
- Arzt und Patient
- Gesundheitspolitik
- SHG-Adressen

Bildnachweis: Techniker Krankenkasse / Animation Fischer

Schwerpunktthema

Neuroborreliose

- Mundschleimhaut
- Ad Hoc-Initiative
- Fazialisparese

- Karpaltunnel-Syndrom
- Bannwarth-Syndrom
- Embers-Studie

- Gesundheitsminister Spahn
- 2018 – ein Zeckenjahr?
- Widerspruch

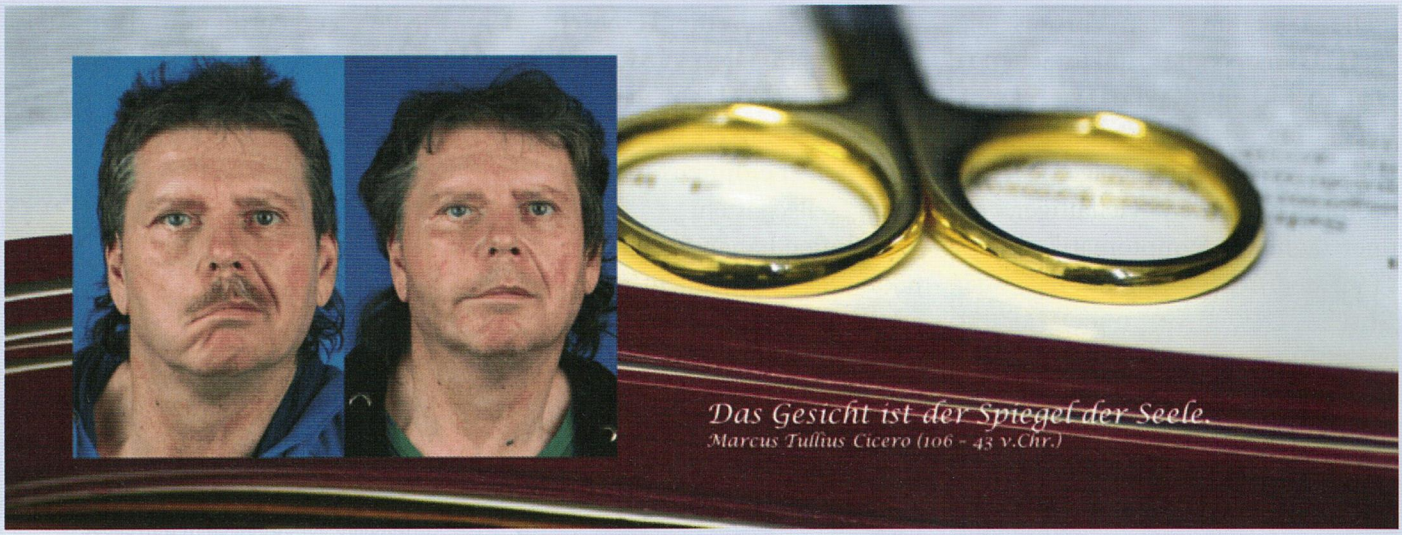

Was ist eine Fazialisparese?

Der Nervus facialis (7. Hirnnerv) steuert die mimische Gesichtsmuskulatur und weitere Muskeln und Drüsen. Tritt aus unterschiedlichen Gründen eine Funktionsstörung dieses Nervs ein, ist dieser Nerv gelähmt. Man spricht von Gesichtslähmung. Sie tritt häufig einseitig auf; seltener beidseitig.

Häufiger Auslöser sind Infektionen mit Krankheitserregern, sowohl Viren als auch Bakterien, unter anderem das Windpockenvirus (Varicella-Zoster), der Erreger des Pfeifferschen Drüsenfiebers (Epstein-Barr-Virus), das HI-Virus, des Weiteren das Tuberkulose-Bakterium und die Spirochäten der Syphilis; aber eben auch Borrelien. Bei der Ursache Neuroborreliose betrifft diese Störung vorwiegend Kinder, nicht selten aber auch Erwachsenen. Als weitere Ursachen kennt die Medizin: Tumore, Verletzungen, Autoimmunerkrankungen.

Symptome

- Hängender Mundwinkel, inkompletter oder schwacher Mundschluss
- Unfähigkeit, die Stirn zu runzeln
- Unfähigkeit, die Augenbraue zu heben oder zu senken
- Lachen und Lächeln führt zu Verzerrung des Gesichts
- Sprechstörungen
- Speisereste bleiben in der Backentasche hängen
- Man beißt sich auf die Wangenschleimhaut
- Das Augenlid lässt sich nicht und nur unvollständig schließen

Mögliche weitere Symptome

- Geschmacksstörung
- Verminderte Speichelsekretion
- Geräuschempfindlichkeit
- Verminderte Tränensekretion

Die Therapie richtet sich nach der Ursache der Erkrankung. Bei bestehender Diagnose Neuroborreliose muss antibiotisch behandelt werden. In der Regel wird Ceftriaxon intravenös gegeben. Doch ohne Kenntnis einer vorliegenden Neuroborreliose wird die Gesichtslähmung als „idiopathisch" bezeichnet, das heißt: unbekannte Ursache beziehungsweise eigenes Krankheitsbild. Dann wird mit Kortison behandelt. Die beeinträchtigten Gesichtsmuskeln werden mit Ergotherapie oder Logopädie trainiert. Bei vermindertem Lidschluss muss für Tränenersatz gesorgt werden in Form von Augentropfen und Augensalbe. Um das Austrocknen der Hornhaut zu verhindern, wird über Nacht ein sogenannter Uhrglasverband angelegt; das ist eine durchsichtige Plexiglaskappe, die mit Heftpflaster fixiert wird. Bei einer bleibenden Fazialisparese besteht die Möglichkeit eines gesichtschirurgischen Eingriffs, auch einer Nerventransplantation.

Fazialisparese – kein unabwendbares Schicksal

Von Ute Fischer und Andreas Kehrer

im Vordergrund. Drei Viertel (75 Prozent) aller Gesichtslähmungen sind sogenannte Bell-Paresen (unbekannter Ursache). Ein Viertel der Lähmungen hat andere Ursachen. Eine sehr wichtige und leider häufig übersehene Ursache stellt die Neuroborreliose dar. Sie sei in etwa vier Prozent der Paresen verantwortlich für das Krankheitsbild, berichtete Peitersen[1] schon im Jahr 2002. Laut AWMF Leitlinie Neuroborreliose[2] (2018) ist die Neuroborreliose in 80 Prozent der Fälle mit einer Fazialisparese vergesellschaftet. Da klafft

Nie mehr lächeln können

Was passiert, wenn eine Gesichtslähmung nicht behandelt wird? Der Fazialisnerv reanimiert sich nicht von alleine. Andreas Kehrer, Leitender Oberarzt an der Abteilung für Plastische, Hand- und Wiederherstellungschirurgie an der Universität

1 Peitersen E. Bell's palsy: the spontaneous course of 2,500 peripheral facial nerve palsies of different etiologies. Acta Otolaryngol Suppl. 2002(549):4–30. PubMed PMID: 12482166.

2 AWMF-Leitlinie Neuroborreliose 030/071

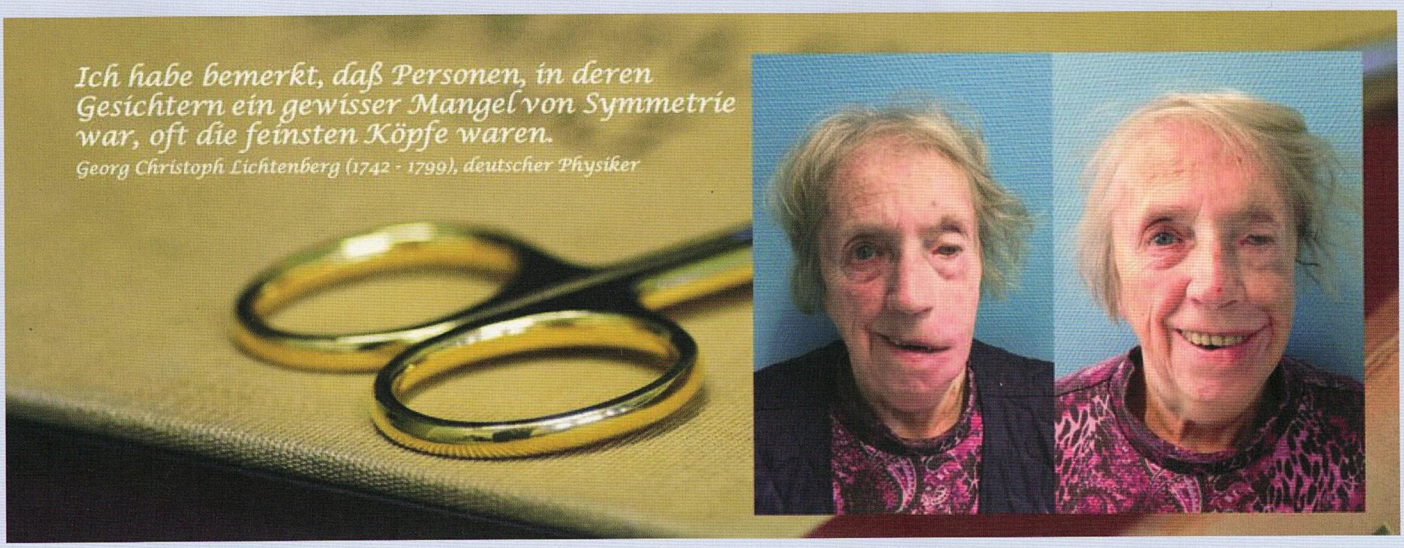

Bild: www.fazialis.de

Regensburg, hat die Verästelungen des Nervus facialis systematisch untersucht. Das ist nicht einfach ein Nervenstrang, sondern an der Mimik sind 21 Muskeln einer Gesichtshälfte beteiligt. Bleiben die länger als drei bis sechs Monate gelähmt, so ist die Prognose einer weiteren Verbesserung von wichtigen Gesichtsfunktionen wie Augenschluss, Lächeln und die Fähigkeit, flüssige Speisen im Mund zu behalten, äußerst schlecht (Rivas[3]3). Vergehen mehr als 18 Monate ohne Nervenreiz, so verkümmert die mimische Muskulatur und wird irreversibel zu Fettgewebe umgewandelt. Das Gesicht bleibt einseitig verzerrt und asymmetrisch. Psychosozial äußerst wichtige Mimik, **beispielsweise Lächeln, ist nicht mehr möglich**.

Abhilfe in der früh-sekundären Phase (6 bis 15 Monate nach Einsetzen der Lähmung) liefert ein Nerventransfer, wie ihn Kehrer in Regensburg praktiziert. Dazu wird ein Spendernerv wie zum Beispiel ein Ast des Kaumuskelnervens auf den „toten" Fazialisnerven umgelagert und vermag erschlaffte Muskulatur wieder anzusteuern. Gleichzeitig wird ein unwesentlicher Nerv, wie zum Beispiel der Nervus suralis im Unterschenkel entnommen und der intakte Fazialisnerv der Gegenseite auf die gelähmte Seite verlängert. Die Spendernerven werden im Gesicht so eingepflanzt, dass sie die mimische Muskulatur wieder stimulieren, so dass diese angesteuert werden kann. Man spricht von einer „Reanimation des Gesichts". Der Teil des Kaumuskelnervs, der umfunktioniert wird, fehlt bei der Kaufunktion nicht; sie bleibt ungestört. Beide Verfahren werden kombiniert, um leichter ein spontanes Lächeln produzieren zu können. Trotzdem bedarf es dazu der Übung des Patienten, wobei Kinder und Frauen das Lächeln leichter erlernen als Männer.

Time is muscle

Voraussetzung für diese Verfahren ist, dass überhaupt noch Muskeln vorhanden sind, die angesteuert werden können. Je länger ein Muskel unbenützt herumliegt, umso schlechter lässt er sich aktivieren. Kehrer: „Nach ein bis anderthalb Jahren ohne neuronale Impulse ist die Muskulatur meist in Fett umgebaut worden. Aber auch dies ist kein unabwendbares

3 Rivas A, A model for early prediction of facial nerve recovery after vestibular schwannoma surgery. Otol Neurotol 2011, 32:826-33

Schicksal; sie lässt sich durch einen Muskeltransfer des Musculus gracilis aus der Innenseite des Oberschenkels ersetzen. Eisenhardt: „Dieser Muskel hat geradezu ideale Ausmaße".

Wiederherstellung des Lidschlusses

Außer einer symptomatischen Therapie mit Tropfen, Salben und Uhrglasverbänden stehen Verfahren zur Verbesserung des Lidschlusses bereit. Augenlider lassen sich, unter der Haut unsichtbar, mit sehr kleinen Platin- oder Goldgewichten beschweren, um die wichtige Funktion zum Hornhautschutz zu unterstützen. Die Plastische Chirurgie bietet aber auch dynamische Verfahren an, so können kleine Anteile des Schläfenmuskels umgelenkt werden und einen willkürlichen Augenschluss wiederherstellen.

Nicht vertrösten lassen. Wenn die Gesichtslähmung länger als sechs Monate anhält, besteht die Gefahr, dass die Muskulatur unwiderruflich verlischt. Die Prognose einer wesentlichen weiteren Verbesserung ist zu diesem Zeitpunkt äußerst schlecht. Das Informationsdefizit über den schleichenden Untergang der mimischen Muskulatur ist unter Patienten, Therapeuten und Ärzten riesig. Daher sollte der Patient auch selbst aktiv werden. Zum Beispiel unter www.fazialis.de finden sich umfassende Informationen über das Krankheitsbild der Fazialisparese. Diese Seite ist hauptsächlich für Patienten erstellt. Sie informiert in Laiensprache und zeigt faszinierende interaktive 3D-Darstellungen des Nerven- und Muskelgeflechts im Gesicht.

In der frühen Phase kann die Zeit, die bei einer Gesichtslähmung ungenützt verstreicht, nicht nachgeholt werden.

Quellen: arzteblatt.de, wikipedia. www.fazialis.de

Meningo-Enzephalitis

Die kombinierte Entzündung des Gehirns und der Hirnhäute wird seit Jahrzehnten fälschlicherweise nur der Frühsommer-Meningo-Enzephalitis (FSME) zugeordnet. Diese Fehlinterpretation ist geläufig unter Patienten wie auch Ärzten. FSME (viraler Erreger) wird üblicherweise als Hirnhautentzündung bezeichnet. Es existiert kaum Bewusstsein, weder in der Ärzteschaft, noch in der Gesundheitspolitik, dass auch eine bakteriell ausgelöste Lyme-Neuroborreliose die Entzündung von Gehirn und Hirnhäuten bewirken kann. Für FSME gibt es eine generelle Meldepflicht, für Lyme-Borreliose nicht, obwohl die gleichen Symptome, ohne Anwesenheit von FSME-Viren, auftreten können. Die Erklärung ist plausibel: Hinter der FSME steht ein starker, finanzkräftiger Lobbyismus, der Impfstoffe verkaufen will. Also wird die Meningo-Enzephalitis durch Bakterien totgeschwiegen. Vorteil: Diese kann antibiotisch behandelt werden, die FSME nicht.

Fehldiagnose Multiple Sklerose (MS)

Da für beide Krankheiten kein positiver Krankheitsmarker zur Verfügung steht, ist die Differenzialdiagnose oft schwierig. Sie basiert im Wesentlichen auf Unterschieden im Krankheitsverlauf. MS tritt in 90 Prozent der Fälle schubförmig auf und in zehn Prozent dauerhaft fortschreitend. Ein entzündlicher Liquor oder der Nachweis von intrathekalen Antikörpern gegen Borrelia burgdorferi sprechen für eine Lyme-Neuroborreliose. Der Liquor bei MS ist meist nicht wesentlich verändert. Über den Stellenwert der Magnetresonanz-Tomographie (MRT) bei der Abgrenzung einer MS von einer Lyme-Neuroborreliose verweisen wir auf den Bericht des Radiologen Martin Schmidtchen mit bebilderten Fallbeispielen im Borreliose-Jahrbuch 2016, ISBN 978-3-7386-3747-2.